191
Lane Medical Libr

AUS DEM FELDE

PHYSIOLOGISCHE METHODEN DER WUNDBEHANDLUNG IM FELDLAZARETT

INAUGURAL-DISSERTATION

ZUR

ERLANGUNG DER DOKTORWÜRDE

DER

HOHEN MEDIZINISCHEN FAKULTÄT

DER

VEREINIGTEN FRIEDRICHS-UNIVERSITÄT HALLE-WITTENBERG

VORGELEGT VON

EDUARD MARTENS

OBERARZT D. R.

AUS CASSEL

LEIPZIG

VERLAG VON F. C. W. VOGEL

1918

AUS DEM FELDE

PHYSIOLOGISCHE METHODEN DER WUNDBEHANDLUNG IM FELDLAZARETT

INAUGURAL-DISSERTATION

ZUR

ERLANGUNG DER DOKTORWÜRDE

DER

HOHEN MEDIZINISCHEN FAKULTÄT

DER

VEREINIGTEN FRIEDRICHS-UNIVERSITÄT HALLE-WITTENBERG

VORGELEGT VON

EDUARD MARTENS

OBERARZT D. R.

AUS CASSEL

LEIPZIG

VERLAG VON F. C. W. VOGEL

1918

DER ERINNERUNG AN MEINEN VATER!

Digitized by the Internet Archive
in 2026

https://archive.org/details/IA40153712_0135

Da die lange Erfahrung des Weltkrieges gelehrt hat, daß Kriegswunden im allgemeinen als schwer infiziert zu betrachten sind, so ist der frühere konservative Standpunkt der Kriegschirurgie, welcher sich damit begnügte, weitere Schädigungen von der Verletzung durch einen abschließenden Verband fernzuhalten, als nur ausnahmsweise noch gültig anzusehen. Die Mehrzahl der Kriegsverletzungen verlangt vielmehr gebieterisch die primäre operative Versorgung mit dem Zweck, die durch die Verletzung gesetzte Infektionsgefahr zu beseitigen oder doch zu verringern.

Nach den Versuchen von Friedrich (D. Ges. f. Chir. 1898) ist die Wundinfektion bis mindestens zur 6. Stunde nach eingetretener Verletzung, oft länger und sogar dauernd, ein örtlicher Prozeß. Innerhalb dieser Zeit kann durch exakte Anfrischung des ganzen Verletzungsgebiets im Gesunden zuverlässig eine infektionslose Heilung erzielt werden. Diese Erfahrung von Friedrich ist gerade für die Kriegsverletzungen von eminenter Bedeutung geworden.

Die pathologische Anatomie der Kriegswunden zeigt nach Borst 3 Zonen:

1. Zone: Gewebstrümmer und Fremdkörper im Schußkanal.
2. Die Zone der traumatischen Nekrose.
3. Die Zone der molekularen Erschütterung.

---

1) Anregung und Material zu folgender Arbeit verdanke ich Herrn Stabsarzt d. L. Professor Dr. Fritz Härtel (Halle a. d. Saale), z. Zt. Chirurg eines Feldlazaretts der Westfront.

Hinsichtlich der Entwicklung der Infektion stellt Zone 1 den mit Keimen angefüllten Teil dar, Zone 2 bietet den zur Entwicklung der Keime günstigen Nährboden, während in Zone 3 die Abwehrmaßregeln des Körpers in bereits geschädigtem Gewebe dem Eindringen der Keime nicht den genügenden Widerstand entgegensetzen können. —

Die daraus folgende therapeutische Anwendung liegt auf der Hand. Sie gebietet eine baldige Wundrevision (innerhalb der ersten 24 Stunden) als Basis der Kriegswundbehandlung. Die Geschoßteile, Kleiderfetzen und das nekrotische Gewebe werden entfernt (Zone 1), Zone 2 wird excidiert und Zone 3 muß durch Schaffung günstiger Wundverhältnisse unter gute Abflußbedingungen gesetzt und in ihrem Kampf gegen die Infektion unterstützt werden.

Ein aktives Vorgehen, möglichst innerhalb der ersten 24 Stunden, ist wohl allgemein als Prinzip angenommen worden und hat in der Prophylaxe der Wundinfektion, insbesondere der gefürchteten Gasphlegmone, Erfolge gezeitigt, welche jeder im Felde tätige Chirurg zu schätzen gelernt hat.

Die Arbeit des Chirurgen im Feldlazarett ist jedoch mit der primären Wundrevision keineswegs erschöpft. Der Sorge um die Infektion gesellt sich die Frage nach dem Endresultat, nach der Beschaffenheit der Narbe, nach der späteren Funktion. Die Auffassung, welche die Lösung dieser Aufgaben ausschließlich den rückwärtigen Stellen in Etappe und Heimat überläßt, ist nach unserem Dafürhalten nicht berechtigt und führt zu Ergebnissen, welche nicht dem zu wünschenden Besten entsprechen. Viel kann am frischen Material des Feldlazaretts geschehen, was später nicht wieder gut zu machen ist.

Neben der zerstörenden Tätigkeit der primären Wundrevision, welche den durch die Verwundung gesetzten Defekt noch vergrößert, muß frühzeitig an den Wiederaufbau nach physiologischen Grundsätzen gedacht werden.

Die Aufgaben, welche nächst der primären Wundrevision den Chirurgen des Feldlazaretts zu beschäftigen haben, gipfeln in 3 Forderungen:

1. Möglichst primäre Reparation des angerichteten Schadens.

2. Verhütung und Bekämpfung der sekundären Infektion.
3. Förderung der Regeneration.

Die folgenden Ausführungen sollen an einer Reihe von Beispielen zeigen, in welcher Weise wir uns mit diesen Forderungen abfinden können. Dabei soll nicht verkannt werden, daß es sich zum Teil noch um strittige Fragen handelt, deren endgültige Lösung der Zukunft angehört.

I. Primäre Reparation des angerichteten Schadens.

Das Ideal der Behandlung von Kriegsverletzungen wäre der primäre Verschluß nach der Revision. Besteht die Sicherheit, daß durch die Revision der Wunde alles keimhaltige, nekrotische und geschädigte Gewebe, sowie alle Fremdkörper entfernt sind, so verhütet die primäre Naht am besten eine Neuinfektion und gibt zugleich die sicherste Gewähr für die schnelle Wiederherstellung des Verletzten.

Die Hauptgefahr der primären Naht liegt jedoch darin, daß es makroskopisch oft sehr schwer ist, Zone 1 und 2 (Borst) wirklich restlos zu entfernen, selbst bei reichlicher Opferung gesunden Gewebes, während Zone 3 unter Umständen nicht die genügende vitale Energie aufbringt, um die prima intentio eintreten zu lassen. Hier kann nur langjährige chirurgische Erfahrung das Richtige treffen.

Ist aber über zurückgelassenem infektiösen Material die Naht ausgeführt, so sind die Bedingungen für die Entstehung einer Infektion durch unsere Maßnahmen künstlich gesteigert, und statt der erhofften Heilungsabkürzung tritt eine Verschlimmerung des Wundverlaufs ein, welche nicht nur die Wunde, sondern auch das Leben des Verwundeten ernstlich gefährdet.

Es müssen daher folgende Leitsätze über den primären Verschluß nach der Revision aufgestellt werden:

1. Eine Vereinigung der Wunde über Geweben, aus denen nicht völlig sicher alles nekrotische und infektiöse Material entfernt ist, oder die schon die Zeichen beginnender Entzündung aufweisen, ist unter allen Umständen zu vermeiden. Dieser scheinbar selbstverständliche Grundsatz wird, wie die Erfahrung zeigt, leider immer noch vernachlässigt. Diese Fehler sind es, welche die be-

rechtigten Bestrebungen der primären Reparation in Mißkredit gebracht haben.

2. Im gleichen Sinne ist die Forderung zu erheben, in erster Linie die tiefen Teile zu vereinigen, z. B. Gelenkkapsel, Bauchfell, Pleura usw., die oberflächlich liegenden nur insoweit, als jede Sekretretention verhütet werden kann.

3. Die Indikation zum primären Verschluß kann unter Umständen erweitert werden, wenn es möglich ist, die Heilung durch eine der später zu nennenden prophylaktischen Maßnahmen, wie Hyperämie, antiseptische Injektion usw. zu begünstigen.

4. Vorbedingung ist, daß die mit primärer Naht versorgten Fälle unter genauer Beobachtung von demselben Chirurgen bis zur prima intentio beobachtet werden. Damit sind dem Abtransport Schranken gesetzt, welche die Verwendung der Methode im Bewegungskrieg und bei größeren Kampfhandlungen überhaupt verbieten.

Für die primäre Naht excidierter Granatwunden sind neuerdings Hufschmid und Eckert warm eingetreten. Sie haben nach gründlicher Excision des Wundbetts die Wunden, auch solche, die über 24 und mehr Stunden zurücklagen, genäht und betonen als Vorteil die bessere Narbenbildung, den fieberfreien Verlauf und den Fortfall der langwierigen zehrenden Eiterungen bei wesentlicher Abkürzung der Heilungsdauer. — Inwieweit die Forderung dieser Autoren, die primäre Naht auch auf zeitlich zurückliegende Fälle auszudehnen, berechtigt ist, scheint doch recht fraglich. Wir möchten vor einer derartig weiten Indikationsstellung vorläufig doch dringend warnen und die primäre Naht nur für eine kleine, besonders geeignete Auswahl frischer Fälle anraten. — Unsere Erfahrungen in der primären Naht stelle ich im folgenden nach den Unterarten der Verletzungen zusammen, die in der Fülle des Materials für besonders zu ihrer Ausführung geeignet gehalten wurden.

a) Weichteilwunden.

Gut excidierte Weichteilwunden dürfen nur unter der Bedingung genäht werden, daß die Naht ohne Spannung ausführbar ist. Das bereits durch das Trauma geschädigte Gewebe verträgt Ernährungsstörungen, die mit der Spannung verknüpft

sind, in keiner Weise. Mithin sind auch Verletzungen, die an Körperteilen mit besserer Blutversorgung liegen, für die Ausführung der primären Naht geeigneter. Je besser die Ernährung, um so mehr kann genäht werden; am besten ernährt sind auf Grund ihrer Blutversorgung Kopf und Hals.

Gelingt es, Weichteilwunden primär zu schließen, so gibt die folgende prima intentio eine wesentliche Abkürzung des Heilungsverlaufs unter Vermeidung von Komplikationen.

Folgende Beispiele des primären Verschlusses von Weichteilwunden seien hier angeführt:

Fall 1. Musketier N. Einlieferung am 2. V. 1915 $1^1/_2$ Stunden nach Verletzung durch Granatsplitter. Befund: Steckschuß der Bauchmuskulatur. Operation: Lokalanästhesie. Exstirpation des ganzen Schußkanals samt dem Granatsplitter im Gesunden. Zweischichtige Naht ohne Drainage, kein Fieber, Heißluftbehandlung. 8. V. Wunde verheilt, Entfernung der Nähte. 11. V. Entlassung. 18. V. „Teile mit, daß meine Wunde geheilt ist."

Fall 2. Leutn. U. Einlieferung am 12. X. 1915, 9 Stunden, nachdem Verletzung durch Gewehrschuß auf 200—300 m Entfernung erfolgt ist. Befund: Durchschuß des linken Oberschenkels oberhalb des Kniegelenks. Fünfmarkstückgroßer Ein- und Ausschuß durch 2 cm breite Hautmuskelbrücke getrennt. Operation: Lokalanästhesie, Spaltung und Excision. Keine Beteiligung des Kniegelenks. Zweischichtige Naht, seitlich zwei Drains. Gipsfensterverband. Ab 23. X. Bewegungen im Kniegelenk. 26. X. Narbe gut verheilt. Bericht am 20. XI. „Leutnant U. ist vor einigen Tagen zur Garnison abgereist."

Die beiden Fälle zeigen, wie bei Weichteilwunden, auch größerer Ausdehnung nach radikaler Excision der Wunde der primäre Verschluß gelingt. Begünstigend wirkte es, daß nur ein kurzer Zeitraum (in Fall 1 nur $1^1/_2$ Stunden) bis zur Einlieferung verstrichen war. Auffallend ist die Kürze der Behandlungsdauer. In 8—14 Tagen waren die großen Wunden ohne Funktionsstörungen geheilt.

b) Knochenbrüche.

Die primäre Vereinigung angefrischter Schußfrakturen durch Knochennaht kommt im allgemeinen nicht in Frage. Die Stellung der Fragmente wird vielmehr durch Maßnahmen erreicht, welche außerhalb der Verletzung angreifen, als da sind: Schienenverband, Gipsverband, Extension, Nagelextension, Gipsverband mit Distraktionsklammern und so fort. Beim Unterkiefer wird eine Schienung

der Fragmente vermittels der Zähne ausgeführt. Dagegen ist auch für den Kiefer die Knochennaht vollständig verlassen worden.

Am Ort der Verletzung angreifende Maßnahmen (Verzahnung, Verschraubung nach Lane usw.) sind jedoch nicht ohne weiteres von der Hand zu weisen und gewiß in manchen Fällen möglich. Neuerdings beschreibt Moskowitz eine Methode der Fremdkörpereinlage, die zum Teil schon in der Friedenschirurgie Eingang gefunden hatte (Bolzung). Das vorläufige Einlegen von Knochenstücken in die Markhöhle (Moskowitz verwendet Griffe von Zahnbürsten) hält den Knochen in Kombination mit dem Gipsverbande in der richtigen Lage und gibt die Richtung der Knochenneubildung an. Zu ihrer Entfernung nach genügender Verstärkung des Knochens gehört ein operativer Eingriff. Um auch diesen zu vermeiden, hat Moskowitz einen allerdings ziemlich komplizierten Distraktionsbolzen beschrieben, ein Instrument, das in die Markhöhlen eingetriebene Zapfen durch Schraubung auseinanderpreßt.

Zwei unserer Fälle, bei denen eine Verbindung des Knochens durch am Ort der Verletzung wirkende Maßnahmen gelang, sind folgende:

Fall 3. Ersatz-Res. O. Einlieferung am 13. XII. 1916, am Tage nach der Verletzung. Befund: Suprakondyläre Oberarmfraktur rechts durch Infanteriegeschoß mit großer Fleischwunde, keine Arterien- und Nervenverletzung. Operation: Plexusanästhesie. Umschneidung. Schußfraktur von hinten oben nach vorn unten verlaufend. Die Fragmente werden durch einen herumgeführten starken Bronzedraht zusammengehalten. Drainage. Schiene. 29. XII. Nachblutung. Unterbindung eines Gefäßes im Chloräthylrausch. Fraktur steht gut, Draht sitzt an richtiger Stelle. 31. XII. O. W. B. im gefensterten Gipsverband. Dauerspülung mit Dakinscher Lösung. Mitte Januar 1917 mit gut granulierender Wunde Abtransport.

Fall 4. Musk. W. Einlieferung am 16. V. 1917, etwa 10 Stunden nach mehrfacher Verletzung durch Granatsplitter. Befund: Drei Schußöffnungen am linken Arm, davon eine am Ober-, zwei am Unterarm unter Frakturierung von Radius und Ulna. Alle 3 stellen wahrscheinlich einen Schußkanal dar, bedingt durch Beugestellung des Armes. Operation: Plexusanästhesie. Bei Ausräumung der Knochen- und Muskeltrümmer findet sich ein haselnußgroßer Granatsplitter, umgeben von großen gelösten Knochensplittern. Nach Glätten der Knochenränder gelingt es, die stark längs gespaltene Ulna zu adaptieren und zu verhaken, während beim Radius eine Diastase von

etwa 2 cm bleibt. Drainage. Kein Fieber. 30. V. Abtransport im Lazarettzug.

Die stark schräg verlaufende Schußfraktur im Fall 3 machte die Verwendung eines zirkulären Drahtes möglich. Es handelte sich um außergewöhnlich günstige anatomische Verhältnisse, die eine Verwendung korrigierender Maßnahmen an der Stelle der Verletzung zuließen. Die Verhakung eines Knochenbruches (Fall 4) gelingt nur in wenigen Fällen, hier durch die Ulna, die dem in Diastase stehenden Radius eine gute Stütze gibt. Beide Fälle heilten.

Eine Vereinigung der Weichteile über revidierten Schußfrakturen ist im allgemeinen nicht möglich, besonders aber nicht über Röhrenknochen. Entzündungen und Sequesterbildung verlangen eine Offenhaltung der Wunde durch Drainage. Ausnahmen bilden Schädel, Kiefer, Rippen und die platten Knochen.

Hier kann gelegentlich eine Vereinigung der Weichteile über den verletzten Knochen zum Erfolge führen, dies lehren die beiden folgenden Beispiele:

Fall 5. Leutn. d. R. Ge. Einlieferung erfolgt am 24. VII. 1917, $4^1/_2$ Stunden nach erfolgter Verwundung. Befund: Granatsplittersteckschuß des Rückens mit Verletzung der Wirbelsäule und der Rippen, ohne Beteiligung des Rückenmarks. Operation: Lokalanästhesie. Entfernung des walnußgroßen Granatsplitters, der einen Dornfortsatz und eine Rippe frakturiert hat, deren zersplitterte Teile fortgenommen werden. Excision des ganzen Schußkanals, Einlegen eines Gummidrains. Vernähung in zwei Etagen mit Seide. 4. VIII. Genähter Wundteil verschlossen, bisher kein Fieber. — Abtransport.

Fall 6. Musketier A. W. wird wenige Stunden nach Verletzung am 7. VII. 1917 eingeliefert. Befund: Gewehrdurchschuß durch Nase und linke Wange, große, schräg über den Nasenrücken gehende Wunde mit starker Dislokation des vorderen Teiles der Nase. Operation: Die zertrümmerten Nasenknorpel werden belassen, das Gerüst der Nase durch Schleimhaut und Knorpelnähte wieder hergestellt. Am rechten Nasenflügel gelingt, wegen allzu großen Defektes, die Deckung nicht vollständig. Im übrigen Schluß der Wunde durch Naht. Drainage der Nasenhöhlen. O. W. B. Im granulierenden Teil später Überklebung nach Bier. Heilung mit gutem kosmetischen Effekt.

Der primäre Verschluß führt im Fall 5 nach Fortnahme der losen Splitter von Rippe und Dornfortsatz zum Ziel.

Im Fall 6 blieben die zertrümmerten Knorpelsplitter liegen, über ihnen wurde das Gerüst der Nase wieder hergestellt. Die Heilung zeigte eine besonders gute kosmetische Wirkung.

c) Gelenke.

Bei der Behandlung der Gelenkschüsse leitet uns einerseits die Erwägung, daß die Gelenke zu den Körperteilen gehören, die einer Infektion am leichtesten erliegen. Sind sie doch sogar bezüglich ihrer Empfindlichkeit gegenüber infektiösen Einflüssen über die Bauchhöhle zu stellen! Andererseits bedeutet die Versteifung eines Gelenks eine schwere Verstümmelung. Ein drainiertes Gelenk heilt unter allen Umständen mit Versteifung aus. Auch Blutergüsse führen zur Verklebung und müssen entfernt werden (Bier), während ein leicht entzündlicher, seröser Erguß die Ankylose durch Entfaltung der Kapsel verhütet (Payr). Es ist daher mit Rücksicht auf das funktionelle Resultat die geschlossene Behandlung der Gelenkschüsse anzustreben. Kleine Wunden der Gelenkkapsel werden nach sorgfältiger Anfrischung des Schußkanals verschlossen, entweder durch Kapselnaht, oder aber, weniger gut, durch Einführung eines Tampons bis an den Gelenkspalt, wo er lange liegen bleibt und dadurch mechanisch Ähnliches leistet wie der primäre Verschluß. Handelt es sich um stärkere Zertrümmerungen, so ist der Kapselverschluß in irgendeiner Form nicht möglich, hier sind radikale Maßnahmen, partielle Resektionen mit folgender Drainage am Platze, die eine Wiederherstellung der Funktion meist ausschließen

Die geschlossene Behandlung wird zweckmäßig mit Maßnahmen zur Prophylaxe der Infektion kombiniert. Hier ist in erster Linie die Biersche Stauung zu nennen. Andere wählen Antiseptica. Payr hat mit gutem Erfolge Phenolkampfer in das eröffnete Gelenk eingegossen und dadurch Infektionen der Gelenke vorbeugen können. — Neuerdings berichtet Krüger über gute Erfahrungen mit der prophylaktischen Spülung und Injektion von 3 proz. Karbolsäure, ein Verfahren, das sich in Friedenszeiten in der Bierschen Klinik stets gut bewährt hat. Krüger glaubt, daß durch die Spülung mit großer Sicherheit die Gelenkvereiterung zu umgehen ist, besonders, wenn die Frühoperation hinzukommt. Die Revision muß auf das Gelenk die größte Rücksicht nehmen, so daß der primäre Verschluß der Kapsel gut ausführbar ist.

Als Beispiele geschlossener Behandlung von Gelenken seien folgende zitiert:

Fall 7. San.-Untffz. W. R. wird am 20. V. 1917, etwa 7 Stunden nach Verletzung durch Sturz mit dem Pferde eingeliefert. Befund: Abrißfraktur des linken äußeren Knöchels mit Eröffnung des oberen Sprunggelenks. Operation: Lokalbetäubung, unter Luxation des abgerissenen Knöchels wird das Gelenk mit Phenolkampfer ausgegossen, darauf Reposition des Knöchels und Vernähung der Gelenkkapsel. Verkleinerung der Hautwunde durch Nähte. Heilung ohne Fieber. Am 1. VI. Abtransport.

Fall 8. Gefreiter L. Einlieferung am Tage der Verletzung (7. III. 1916). Befund: Am rechten Unterschenkel Hautweichteildurchschuß, anscheinend ohne Beteiligung von Knochen und Gelenk. Am 11. III. Fieber, Beteiligung des Kniegelenks. Operation stellt Verletzung der Tibiaspongiosa und der Gelenkkapsel fest. Entfernung der Knochensplitter und Glättung der Knochenwunde mit dem scharfen Löffel. Die Öffnung in der Gelenkkapsel wird mit einer Naht verschlossen. Halboffene W. B. im Fensterschienenverband. Heilung ohne Fieber.

Fall 9. Musketier C. In der Nacht durch Mine verwundet. Am Morgen des 15. XI. eingeliefert mit auffallender Anämie und frequentem Pulse. Befund: Talergroßer Einschuß auf der rechten Schulterhöhe mit offenbarer Knochenverletzung. Operation: Leitungsanästhesie. Es findet sich eine Splitterfraktur im oberen Drittel des Humerus, einschließlich des Kopfes, mit erhaltener Kontinuität. Das Acromion ist etwas angesplittert, ebenso das Tuberculum majus nebst der dazugehörigen Leiste. Keine Verletzung der Bicepssehne, an deren Durchtrittsstelle im Sulcus intertubercularis das Gelenk etwas offen liegt. Erweiterung der Knochenhöhle und Entfernung der Trümmer. Drainage nach hinten. Schluß der Wunde über einem Tampon, der ans Gelenk gelegt wird, mit Drahtnähten. Abduktionsschiene. 19. XI. Reizung der Wunde, Stauung. 21. XI. Wunde reizlos. Am 27. XII. ist die Fraktur konsolidiert. Es besteht eine Fistelbildung, die durch einen im Humeruskopf sitzenden Granatsplitter verursacht wurde. Entfernung des Splitters in Umspritzungsanästhesie. Nach einem Bericht vom 31. III. 1917 besteht noch Eiterung durch Knochensplitter, doch leidliche Funktion.

Fall 10. Leutn. Tr. 3 Stunden nach Verletzung am 4. I. 1916 Aufnahme ins Lazarett. Befund: 10 cm lange, schräg verlaufende Wunde an der Außenseite des rechten Ellbogengelenks mit Zertrümmerung des Condylus externus unter Eröffnung des Gelenks an seinem unteren Rande. Tampon an den Gelenkspalt. Brückengipsverband. 11. I. Gelenk beweglich, Schienenverband. 23. I. Gelenkspalt nahezu völlig mit Granulationen bedeckt. Heilung mit Beweglichkeit des Gelenks.

Fall 11. Musk. W. Einlieferung am gleichen Tage der Verletzung durch Granatsplitter (9. V. 1915). Befund: Weichteildurch-

schuß des rechten Oberschenkels mit Eröffnung des Recessus suprapatellaris. Operation: Lokalanästhesie, Excision des Schußkanals, der Recessus wird durch fortlaufende Katgutnähte verschlossen. O. W. B. Sonnenbestrahlung, Heilung.

Fall 12. Gefr. C. Z. wird 24 Stunden nach Verletzung durch Handgranate am 27. X. 1915 eingeliefert. Befund: An der Innenseite des rechten Kniegelenks Wunden, von denen eine ins Gelenk führt, wie auch eine an der Außenseite gelegene Wunde. Operation: Narkose, Verschluß der Gelenkwunde an der Innenseite durch Nähte, Drainage durch die äußere Wunde. 1. XI. Es wird aus dem Gelenk ein geruchloses Hämatom ausgedrückt. 9. XI. Gelenkwunden zu beiden Seiten des Kniegelenks sind verheilt, etwas Kapselschwellung. Aktive Beweglichkeit um etwa 15 Grad, Heilung.

Soweit diese Fälle hier beobachtet werden konnten, kam eine gute restitutio ad integrum, zum mindesten aber eine bedeutende Besserung unter Erhaltung der Funktion zustande. Die Infektion wurde durch den sofortigen Verschluß vermieden. In Fall 9 und 10 leistete der an den Gelenkspalt gelegte Tampon in der Art des Verschlusses das gleiche wie die Naht.

d) Gefäße.

In der Behandlung von zerrissenen größeren Gefäßen ist im Interesse der Erhaltung der Zirkulation stets die primäre Vereinigung durch Gefäßnaht anzustreben. Es ist erforderlich, die Gefäßnaht durch Weichteilnähte zu decken, die einen genügenden Schutz vor Austrocknung geben. Zwecks besserer Übersicht über den Wundverlauf kann der übrige Teil der Wunde offen bleiben. Eine Deckung der Gefäßnaht (Arteria axillaris) mit einem Stück aus den nahe gelegenen Venen erwies sich als sehr brauchbar. Die Befürchtung, daß Gefäßnähte in nicht ganz aseptischen Wunden nicht heilen, ist auch nach den Erfahrungen von Bier und Jeger unbegründet. Nach Goldammer ist die früher vielfach befürchtete Eiterperforation einer Arterie in das Gebiet der Fabel zu verweisen. Hierbei dürften primäre Verletzungen die Hauptrolle spielen.

Beispiele primärer Gefäßnaht im Feldlazarett:

Fall 13. Gren. A. wird am 7. VII. 1917, etwa 8 Stunden nach Verwundung durch Granatdurchschuß des linken Oberarms und Verletzung der Arteria brachialis eingeliefert. Operation: Plexusanästhesie mit Blutleere. Die Vene ist auf eine Strecke von etwa 5 cm weggerissen, die Arterie zeigt dreifingerbreit oberhalb der Ellbogen-

gelenkslinie eine seitliche Perforation, etwa die Hälfte der Lichtung einnehmend. Verschluß dieser Wunde durch Quernaht mit Seide, Deckung durch ein mit der Intima nach innen gelegtes, etwa $^3/_4$ cm langes Stück aus der Vena brachialis, das muffförmig herumgenäht wird. Deckung der Arterie durch versenkte Nähte, ebenso wird die Haut im Bereich der Gefäßnaht vollständig geschlossen. Drainage nach vorn für die verschmutzte Bicepsmuskulatur. 30. VII. Im Stadium der Granulation mit deutlich fühlbarem Puls der Arteria radialis abtransportiert.

Fall 14. Landw. W. L. kommt am Morgen nach der Verletzung (6. VII. 1917) mit Durchschuß der rechten Schulter und Steckschuß in der linken Lunge. Operation: Narkose, die Öffnung der Pleurahöhle wird durch Einnähen eines Zipfels der Lunge geschlossen. 18. VII. Starke arterielle Nachblutung aus der Armwunde. Unter digitaler Kompression wird der Verletzte in den Operationssaal gebracht. Lokalanästhesie, Aufsuchen der Arteria subclavia in der Mohrenheimschen Grube und Anschlingen derselben. An der Stelle der Verletzung kommt man in ein kirschgroßes Aneurysma, gebildet aus einer seitlichen Verletzung der Arterie und Vene. Die Arteria axillaris ist bis auf eine schmale Brücke durchgerissen. Unterbindung der Vene, fortlaufende Naht der Arterie in querer Richtung mit Seide, wobei die Naht durch ein mit der Intima aufgelegtes Stück der Vena cephalica gesichert wird, Tampon im Lager des Aneurysma, Naht der Wunde. Abends Radialpuls deutlich fühlbar. 24. VII. Rechter Arm noch leicht geschwollen, Puls gut, Heilung.

Fall 15. Musk. Sch. Am 23. VII. 1917, 6 Stunden nach Verletzung durch Handgranate, eingeliefert. Steckschuß der linken Achselhöhle mit Verletzung der großen Gefäße. Ausgedehntes Hämatom. Operation: Lokalanästhesie, Anschlingung der Arteria subclavia in der Mohrenheimschen Grube. Der Schußkanal führt in die Scheide der großen Gefäße. Naht eines 1 cm langen Schlitzes der Vena axillaris fortlaufend. Ein ebenso langes Loch der Arteria axillaris oberhalb der Arteria circumflexa humeri wird durch fortlaufende Längsnaht geschlossen. In der Tiefe steckt ein erbsengroßer Granatsplitter im Gelenkschlitz, Glasdrain, Tampon auf den Gelenkschlitz. Hand nach der Operation warm und durchblutet. 30. VII. Hand warm, noch kein fühlbarer Radialpuls. Heilung.

In den beiden ersten Fällen (zirkuläre Naht nach Carrel) war der Puls peripher von der Stelle der Verletzung bald nach der Operation deutlich fühlbar, im letzten Falle kehrte er nicht wieder. Es ist anzunehmen, daß er auch später nicht wieder fühlbar geworden und die Blutversorgung des Gliedes durch Kollateralkreislauf zustande gekommen ist. Die Extremität blieb erhalten.

e) Nerven.

In gleicher Weise wie die Gefäße, werden die durchtrennten Nerven stets durch die primäre Naht vereinigt und zum Schutz gegen äußere Einflüsse mit Weichteilen der Umgebung bedeckt. Ein Wiederaufgehen der Naht durch Eiterung ist selten, so daß die meisten Nervennähte erhalten bleiben. Im Feldlazarett kann man sich leider über den weiteren funktionellen Verlauf ein Urteil nicht bilden, da nach Abtransport der Verletzten Berichte meist ausbleiben und Ermittlungen häufig erfolglos sind. Hier soll nur gezeigt werden, daß eine primäre Vereinigung der Nervenenden zu einer Einheilung der Naht führt, sofern nur für die nötige Weichteildeckung gesorgt wird.

Unsere Erfahrungen über die primäre Nervennaht bei Kriegsverletzungen erstrecken sich auf 10 Fälle. Einmal wurde der Nervus facialis, zweimal der Nervus radialis, dreimal der Nervus ulnaris, einmal der Nervus ulnaris und medianus, einmal der Nervus medianus, einmal der Nervus ischiadicus und einmal der Nervus peroneus genäht. In allen Fällen wurde der genähte Nerv mit Muskulatur bedeckt, so daß die Nahtstelle gegen äußere Einflüsse geschützt war. Der übrige Teil der Wunde wurde teils durch Naht ganz geschlossen, teils drainiert bzw. tamponiert. Die primär angestrebte Vereinigung der Nerven gelang in allen Fällen. In einem Falle (Nervus peroneus) war die Nervennaht durch eine gleichzeitige Verletzung der Arteria tibialis postica kompliziert, nach deren Unterbindung Gangrän eintrat, so daß das Glied amputiert werden mußte. Alle übrigen Fälle wurden in einem Zustand der Wundverhältnisse abtransportiert, die das beste für die spätere Wiederherstellung der Funktion erwarten ließ.

Ein Fall von Naht des Nervus radialis, kompliziert durch Zertrümmerung des Humerus, konnte länger beobachtet werden. Nach etwa zwei Monaten begann sich die Funktion des verletzten Nerven wiederherzustellen. Die gleichzeitige Pseudarthrose der Bruchstelle wurde in der Heimat beseitigt. $1^1/_2$ Jahre später ist der Betreffende (Offizier) wieder dienstfähig geworden, soll allerdings noch leichte paretische Erscheinungen haben.

f) Schädel.

Der primäre Verschluß der Kopfschüsse nach der primären Revision, ist besonders von Barany empfohlen worden. Es kann sich entweder darum handeln, nur die Haut bzw. Kopfschwarte über dem Knochendefekt zu vernähen, was dann später meist eine Nachoperation erforderlich macht, oder aber durch primäre Plastik den Defekt des Knochens und eventuell der Dura zu verschließen. Kaerger und andere haben mit diesem letzten Verfahren gute Erfolge erzielt. Eine allgemeine Anwendung im Feldlazarett dürfte jedoch zu gewagt sein. Man erreicht mit der Weichteildeckung durch Hautnaht, daß Hirnprolapse und Sekundärinfektionen verhütet werden. Dies bedeutet schon einen großen Vorteil gegenüber einem Vorgehen, das die ganze Wunde offen der Granulation überläßt. Die angefrischte Dura nach Entfernung der zerstörten Hirnteile zu nähen, wird nur selten möglich sein. Der primären Plastik derselben mittels Kirschnerschem Fascienlappen haben wir uns in einem Falle mit ausgezeichnetem Erfolge bedient (Fall 16). Der Frage der von Wederhake neuerdings wieder angeregten Bruchsacktransplantation (Lanz) stehen wir nach Erfahrungen an anderen Körperteilen skeptisch gegenüber, da es sich um Gewebe eines fremden Individuums handelt und nicht um Autoplastik.

Bei kleineren Verletzungen der Weichteile wurde die Haut mit weitstehenden Nähten ganz geschlossen; bei größeren Verletzungen mit Beteiligung der tieferen Teile wurde in einen Wundwinkel ein Federkiel starkes Drain eingelegt, das am anderen Tage entfernt wurde. Meist erfolgte glatte prima intentio. Nahtstörungen waren äußerst selten und geringfügig.

In einem Falle erlebten wir, bei primärer Naht der Schläfenmuskulatur über einem Schädelschuß, eine Gasphlegmone dieser Muskulatur mit tödlichem Ausgang. Dieser Vorgang dürfte wohl zu den Ausnahmen zu zählen sein.

Die Mortalität der Kopfschüsse ist von der Schwere der primären Verletzung abhängig. Es wurden 54 perforierende Kopfverletzungen operativ versorgt, von denen 16 gleich 30 Proz. zum Exitus führten. 35 dieser Kopfwunden gingen mit Verletzung des Gehirns einher. Zu ihnen rechnen die eben erwähnten 16 Todesfälle, so daß bei Gehirnverletzung 46 Proz. starben, während die Fälle ohne Duraverletzung sämtlich in Heilung übergingen.

Eine Plastik mit Fascie (Kirschner) wurde nur in einem Falle ausgeführt. Da der Fall durch die große Duraverletzung interessant erscheint, lasse ich ihn hier folgen:

Fall 16. Es handelt sich um einen Tangentialschuß der linken Scheitelhälfte mit 4 cm voneinander entfernten Schußöffnungen. Operation: Lokalanästhesie. Anfrischung der Wunden, Spaltung der Hautbrücke. Dura in Ausdehnung von 4 cm geschlitzt, das Gehirn bis in große Tiefe mit Knochensplittern imprägniert. Arterienblutung wird durch Umstechung gestillt, da Muskelplastik zur Blutstillung nicht ausreicht. Nach übersichtlicher Freilegung der Duraränder wird der Defekt durch einen lorbeerblattgroßen Fascienstreifen aus der Fascia lata bedeckt. Zwei kleine Streifen werden unter die Fascie, zwei kleine Drains in die Wundwinkel über ihr eingelegt. Im übrigen dichte Vernähung. Glatte Heilung. Rückgang der Ausfallserscheinungen (Aphasie, Halbseitenlähmung) in wenigen Wochen.

Auch in diesem Falle gelang es trotz der Größe der Verletzung durch die Fascientransplantation die unerwünschte Komplikation des Gehirnprolapses und seine Folgeerscheinungen zu vermeiden.

Konnte stärkere Blutung aus dem Dura- oder Gehirnsystem nicht durch Umstechung gestillt werden, so gebrauchten wir das Verfahren der Muskelplastik (Horsley, Stieda), mit dem wir gute Erfolge erzielten. Nur in dem eben angeführten Falle gelang die Blutstillung auf diese Weise nicht, die arterielle Blutung konnte jedoch durch Umstechung gestillt werden. Von einer blutstillenden Tamponade der Gehirnwunde wurde stets Abstand genommen.

In 4 Fällen, die ich hier kurz wiedergebe, hatte die Muskelplastik sofort den gewünschten Erfolg.

Fall 17. M. Steckschuß am Hinterkopf ohne Duraverletzung. Blutung aus Sinus transversus. Muskelplastik? Blutung steht. Hautnaht. Heilung.

Fall 18. K. Steckschuß rechter Hinterkopf mit Dura- und Gehirnverletzung. Blutung aus Sinus transversus. Zweimarkstückgroßes Stück aus Schläfenmuskel. Blutung steht. Drain. Wunde fest vernäht. Heilung.

Fall 19. K. Schädelschuß mit Dura- und Gehirnverletzung. Gehirnprolaps. Blutung kommt arteriell aus dem Gehirn. Stück aus der Muskulatur des Oberschenkels. Blutung steht. Drain, Dura-Hautnaht. Heilung.

Fall 20. Sch. Schädelschuß. Linke Scheitelhöhle mit Dura- und Gehirnverletzung. Ziemlich lebhafte Blutung aus dem Gehirn. Stück des Musc. epicranius, Blutung steht. Drain, Streifen. Naht der Wunde. Heilung.

Zwei Blutungen aus dem Sinus transversus und zwei arterielle Blutungen aus dem Gehirn konnten auf diese Weise prompt zum Stillstand gebracht werden. Meist wurde ein Stück aus der nahegelegenen Kopfmuskulatur, einmal ein solches aus dem Oberschenkel entnommen. Nach Vernähung der Weichteile erfolgte glatte Heilung.

g) Gesichts- und Halswunden

eignen sich nach Anfrischung besonders gut für die primäre Naht. Mit Rücksicht auf den kosmetischen Erfolg ist bezüglich der Erhaltung der Knochensplitter so konservativ als möglich zu verfahren. Genähte Gesichtswunden müssen offen, ohne Verband, nachbehandelt werden, da die Sekrete der Gesichtsöffnungen sonst die Wundheilung vereiteln.

Lehrreich ist folgender Fall von Halsverletzung mit doppelseitiger Pharynxperforation. Auf der einen Seite wurde die Wunde in Etagen ganz zugenäht, auf der anderen auf die Pharynxnaht ein Drain gelegt. Hier gab es eine Fistel, während die genähte Seite glatt heilte.

Fall 21. Gefr. Eu. kommt mit doppelseitiger Pharynxverletzung, ausgeblutet, mit Stichwunden von 5—6 cm Länge beiderseits in der Submaxillargegend, aus denen beim Sprechen und Husten Luft und Speichel hervorquillt. Operation: Lokalanästhesie, doppelseitige Naht des Pharynx, der links 1 cm, rechts 2 cm breit eröffnet ist. Die rechte Glandula submaxillaris wird exstirpiert, Naht der Wunden in Etagen, Drain rechts. Schlundsondenernährung. Naht heilt links p. p., rechts Pharynxfistel, die sich nach 14 Tagen schließt. Heilung.

h) Bauch.

Daß bei Verletzungen des Bauchinhaltes unbedingt aktiv vorzugehen ist, um möglichst früh die gesetzten Darmverletzungen durch Naht zu schließen, verlangen die meisten Autoren (Kraske, Enderlin, Sauerbruch, Schmieden u. a.) Näher auf die Statistik der Bauchschüsse einzugehen, welche die absolut infauste Prognose des abwartenden Verhaltens beweist, würde hier zu weit führen (vgl. Härtel, Bauchschußverletzung im Kriege, Br. B. 1916).

i) Geschlechtsorgane und Harnröhre.

Die Verletzungen der Harnröhre und des Penis verlangen dringend einen primären Verschluß. Es ist bekannt, daß die Narbenbildungen bei abwartendem Verhalten zu äußerst schwer zu heilenden Strikturen führen, die unter Umständen noch mit einer Urinfistel kompliziert sind. Naht der Harnröhre und frühzeitiger Beginn mit Dehnungsmethoden führen zu einem guten Resultat.

Wir haben drei derartige Fälle beobachtet und behandelt.

Fall 22. Musk. So. Am 3. II. 1916 Infanteriedurchschuß durch beide Oberschenkel mit Verletzung des Hodensackes und der Harnröhre im kavernösen Teil. Einlieferung 8 Stunden nach Verwundung Operation: Sakralanästhesie. Schwellkörper des Penis im proximalen Teil durchtrennt. Die Urethra in der Pars cavernosa vollständig quer durchgerissen. Über Dauerkatheter wird die Urethra mit Katgutknopfnähten wieder vereinigt, der Schwellkörper umstochen und zusammengenäht. Drain, Tampon, Situationsnähte. Tägliche Blasenspülung. 17. II. Nach Entfernung des Katheters wird spontan Urin gelassen, kleine Urinfistel. 25. II. Beginn mit Bougiebehandlung. 5. III. Urinfistel seit einigen Tagen geschlossen. Bougierung bis Nr. 24 (Charrieres). Allgemeinzustand gut. Abtransport.

Fall 23. Musk. P. Verletzung der Harnröhre in der Pars anterior. Einschuß am Übergang von Bauchwand zum Penis, klaffender Ausschuß an der hinteren Skrotalhälfte. Operation: Sakralanästhesie, Revision und Spaltung des Scrotums in der Mittellinie. Hälfte des Penis quer durchtrennt. Der rechte Hoden ist zertrümmert und wird entfernt. Von der Harnröhrenschleimhaut nur schmale Brücke erhalten. Quere Naht über dicken Gummikatheter. Nahtstelle mit Nachbargewebe gestützt. Naht des Penis. Schluß des Scrotums. Drainage nach unten. Katheter am Frenulum mit Naht befestigt, Heilung ohne Fistel.

Fall 24. Gefr. Kl. Am Tage der Einlieferung (23. X. 1916) Durchschuß (Gewehrgranate) durch den Penis mit Verletzung der Harnröhre und des rechten Hodens. Katheter erscheint in der Peniswunde. Operation: Narkose, linkes Corpus cavernosum quer durchrissen. 3 cm von der äußeren Mündung querer Durchriß der Harnröhre. Zirkuläre Naht über Dauerkatheter. Naht der Schwellkörper und der Hautwunden. Im rechten Hoden pfenniggroße Öffnung, die bis auf einen Jodoformstreifen vernäht wird. 27. X. O. W. B. 28. X. Demarkierte, gangränöse Partien der Vorhaut werden entfernt. 4. XI. Entfernung des Dauerkatheters. Bei spontanem Urinentlassen entleert sich die größte Menge des Urins aus bohnengroßer seitlicher Peniswunde. Wiedereinführung des Dauerkatheters. Blasenspülung.

9. XI. Fistel wesentlich kleiner, Peniswunde stark verkleinert. 11. XI. Beginn mit Bougiebehandlung. 2. XII. Rechter Hoden nicht atrophisch, links Defekt der Vorhaut und fast ganz epidermisierte Urethralfistel, aus der sich wenig Urin entleert. Erektion und Spermaabgang nicht behindert. Harnröhre durchgängig für Bougie 24 (Charrieres). 13. XII. Weite der Harnröhre wie am 2. XII. Vorhaut noch infiltriert. Plastische Deckung der Fistel daher nicht möglich. Überweisung an Reservelazarett.

Der primäre Verschluß konnte nur im letzten Falle eine Fistelbildung nicht verhüten. Bei allen Verletzten war der Erfolg hinsichtlich der Weite der Harnröhre äußerst zufriedenstellend, bei weiterer Bougiebehandlung dürfte er auch von Dauer gewesen sein.

II. Prophylaxe und Bekämpfung der Sekundärinfektion.

Maßnahmen zur Prophylaxe und Bekämpfung einer Infektion suchen dies Ziel teils auf physikalischem, teils auf chemischem Wege zu erreichen. Unter die physikalischen Methoden rechnen die Stauung (Bier, Dauerstauung, Sehrt, rhythmische Stauung Thies), Heißluftbehandlung, offene Wundbehandlung, Methoden der feuchten Verbände (Gelinsky) und die Kataplasmierung nach Bier. Ihre Wirkung besteht darin, daß sie die Sekretion der Wunde nach außen fördern, die Resorptionsgefahr vermindern und zum Teil auch gleichzeitig die Schutzstoffe im Blut erhöhen. Zahlreicher ist die Menge chemischer Mittel, die zur Wundbehandlung herangezogen wurden. Perubalsam, Jodtinktur, H_2O_2, Methylenblau (Kirschner) sind verwendet worden, Mittel, die wahrscheinlich nicht durch Keimtötung, sondern im Sinne der physikalischen Methoden, hyperämisierend wirken. In neuerer Zeit hat vor allem die Dakinsche Lösung durch die stark keimtötende Wirkung des in ihr enthaltenen Natriumhypochlorids viel von sich reden gemacht. v. Bruns hat die zerstreuten Notizen aus den Fachblättern unserer Gegner gesammelt und die Zusammensetzung der Lösung angegeben. Die Veröffentlichungen über die Dakin-Lösung (ich nenne nur die Arbeit von Dobbertin) sind inzwischen stark angewachsen. Die günstige Wirkung wird im Durchschnitt anerkannt. Vielversprechend erscheinen auch die neuesten Bestrebungen der Behandlung mit Chininderivaten

(Bier, Morgenroth). Zurzeit sind sie über das Versuchsstadium hinaus noch nicht gediehen.

Die einfachste und zweckmäßigste Methode für das Feldlazarett, die auch in Kombination mit anderen der genannten Maßnahmen ausführbar ist, ist die offene Wundbehandlung.

Der Nutzen der O. W. B. ist in diesem Kriege von vielen Seiten anerkannt und ihre Verwendung in der Kriegschirurgie sehr ausgedehnt worden.

Geschichte: Sie wurde schon von Vezin und Burow um 1859 als eine Behandlung eiternder Wunden empfohlen, indem besonders die gute Ableitung der Wundsekrete und die Geruchlosigkeit der Wunden betont wird. Bis zur Einführung der Antisepsis durch Lister sind Wunden aller Art offen behandelt worden. Das wird auch durch Volkmann, der seine Amputationsstümpfe im Kriege 1870/71 ausnahmslos ohne Verband heilen ließ, bestätigt. Als Gegengewicht gegen die in der Listerschen Ära üblichen Okklusivverbände weist Billroth wieder auf die O. W. B. hin und betont die Zweckmäßigkeit des Verfahrens für manche Fälle.

Die primär heilenden Operationswunden der antiseptischen und aseptischen Zeit haben dann die O. W. B. fast vergessen lassen. Sie war in ihrer Anwendung auf Einzelfälle beschränkt (Gesichtswunden, Unterschenkelgeschwüre usw.). Die Klimatotherapeuten, insbesondere Bernhard und Rollier waren es, die die Methode der O. W. B. nicht in Vergessenheit fallen ließen. Die Sonnenbehandlung der chirurgischen Tuberkulose im Hochgebirge mit ihren glänzenden Erfolgen wirkte epochemachend. Daß sich die „klimatische Freiluftkur" auch in der Ebene mit Erfolg durchführen ließ, zeigte Dosquet.

Die Beobachtungen Küttners im Burenkrieg lehrten für die O. W. B. ein gleiches. Er selbst ist erstaunt darüber, was alles offen unter der Einwirkung der afrikanischen Sonne heilt.

Wenn in diesem Kriege die O. W. B. wieder zu Ehren gekommen ist, so gebührt den genannten Autoren daran ein großer Teil des Verdienstes. Die Erinnerungen an die von ihnen erzielten glänzenden Erfolge hat sicherlich auch denjenigen vorgeschwebt, die zum Teil schon sehr früh mit der O. W. B. bei Kriegsverletzungen begannen. Schede hat bei der Fülle stark eiternder Wunden, insbesondere der infizierten Schußfrakturen, auf die systematische Behandlung ohne Verband von neuem aufmerksam gemacht. Braun hat teils die Indikationsstellung der O. W. B. erweitert, teils ihre Technik vereinfacht und den Bedürfnissen des Feldes angepaßt (auch Oberstabsarzt Härtel, Lörcher, und Krug),

so daß auch in den Feldlazaretten eine O. W. B. zum Nutzen der Verwundeten durchgeführt werden kann.

Über die Frage, wann und in welchem Stadium bei einer Wunde die O. W. B. angezeigt erscheint, sind von den verschiedenen Autoren verschiedene Indikationen angegeben worden. Schede spricht vor allem für ihre Verwendung bei stark eiternden Wunden und infizierten Schußfrakturen. Die Fälle, die er in seiner Arbeit erwähnt, zeichnen sich dadurch aus, daß ein guter Abfluß der Wundsekrete schon bei einfacher Rückenlage des Verletzten gewährleistet ist. Das Wundsekret tropft, seiner Schwerkraft folgend, in eine untergestellte Schale ab. Braun erweitert die Indikation der O. W. B. auf alle Fälle, die als schwer infiziert oder schwer gefährdet anzusehen sind. Er verlangt die Offenlegung dieser Wunden möglichst bald nach Stillung der Blutung, um die Gefahr der Infektion zu verringern. Fehlerhaft ist es nach seiner Ansicht, solange zu warten, bis die Zeichen der Infektion klinisch erkennbar werden. Damit sind Wunden, die als aseptisch anzusehen sind, von dieser Art der Behandlung ausgeschlossen (durch Naht verschlossene Operationswunden, durch Infanteriegeschosse verursachte Schußkanäle mit kleinem Aus- und Einschuß), „Wunden, die nur einen Schutz brauchen, erfordern den aseptischen Verband, Wunden, die der Behandlung bedürfen, sind wenigstens zeitweilig besser offen zu behandeln" (Braun).

Ist die Entzündungsgefahr behoben, so kann die O. W. B. in ihrer weiteren Anwendung hemmend und verzögernd auf die nun im Vordergrunde stehenden Regenerationsvorgänge einwirken und die O. W. B. ist abzusetzen, um geschlossenen Verbänden Platz zu machen. Die mit O. W. B. verbundene Verborkung ist bisweilen lästig. Sie läßt sich am einfachsten umgehen durch halboffene Behandlungsmethoden (Biers Handtuchverband, Auflegen loser Salbenkompressen usw.). Schede befeuchtet die Wunden mit einem Inhalationsapparat. In ähnlicher Weise verfährt Klapp, indem er die Wunde mit physiologischer Kochsalzlösung besprüht, da er den Eindruck hat, daß das Gewebswachstum im späteren Stadium unter der O. W. B. lange nicht so üppig und schnell vor sich geht, daß vielmehr von Granulationen kaum etwas zu sehen ist, eine Tatsache, die auch Braun bestätigt. Dadurch, daß der die Wunde überspannende Mullschleier durch Billroth-

Battist ersetzt wird und feuchte Verbandstoffe in die Höhle eingelegt werden, auch durch Ausspülen der Wunde mit H_2O_2, läßt sich nach Braun eine zu starke Austrocknung der Wunde hintanhalten. Unsere Erfahrungen mit der O. W. B. sollen kurz niedergelegt werden. Die Zusammenstellung in Stichworten zeigt in jedem Falle, 1. aus welchem Grunde die Behandlung ausgeführt wurde, 2. die Dauer der Behandlung und 3. den erzielten Erfolg.

Sie gibt Auskunft über die eventuelle Kombination mit anderen Maßnahmen, die den Heilungsverlauf unterstützen. Es wurden in diesem Sinne angewandt Stauung, Berieselung mit Dakinscher Lösung, Salbenverbände und feuchte Kompressen.

a) Komplizierte Frakturen.

Fall 25. Th. Unterschenkeldurchschuß. Übler Geruch. 6 Tage. Reinigung, Geruch verschwindet.

Fall 26. Th. Großer Defekt des Knochens am Oberarm. Fieber. 12 Tage. Reinigung der Wunde. Temperaturabfall. Granulation.

Fall 27. Sch. Steckschuß in der Mittelhand. Entzündungserscheinungen. 5 Tage. Entzündung geht zurück. Extension.

Fall 28. K. Unterschenkelschuß. Fieber bis 39 Grad. Starke Entzündung. Gasbildung. 18 Tage. Starke Borkenbildung. Sofort Temperaturabfall. Bildung eines gutartigen Abszesses (Sequester). Stauung 2 mal 5 Tage.

Fall 29. Ei. Knochenzertrümmerung (schwer) des Oberschenkels. Starke Sekretion. Nekrose. 13 Tage. Gute Reinigung und bedeutende Verkleinerung der Wunde. Extension. Braunsche Schiene.

Fall 30. B. Unterschenkel. Schmieriger Belag, Gasbildung. Verfärbung des Oberschenkels. 18 Tage. Temperaturabfall. Rückgang der Gasbildung und Verfärbung. Reinigung und gute Granulation. Stauung 7 Tage. Braunsche Schiene.

Fall 31. Br. Mittelfuß. Primär ohne Wundrevision. 6 Tage. Borkenbildung. Temperatur zur Norm. Stauung 6 Tage. Volkmannsche Schiene.

b) Amputationsstümpfe.

Fall 32. Z. Gangrän des Armes. Schlechter lokaler Befund. 5 Tage. Erhebliche Besserung des Pulses und Befindens. Sonnenbestrahlung.

Fall 33. Zertrümmerung des Oberschenkels. Starke Sekretion. 8 Tage. Reinigung der Wunde.

Fall 34. Sch. Vorderarm. Gelenkfraktur der Hand und Handgelenksvereiterung. Nachblutung. Stumpf, mäßig sezernierend. 4 Tage. Stumpf, mit harten Krusten bedeckt. Reizlos. Extension.

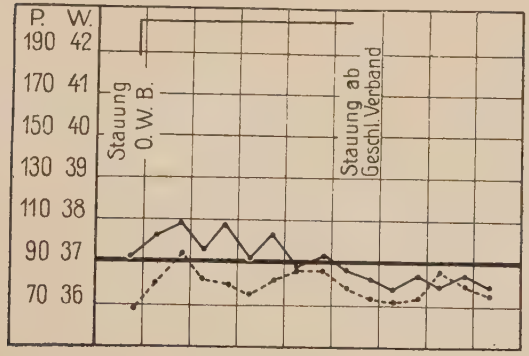

Fall 31.

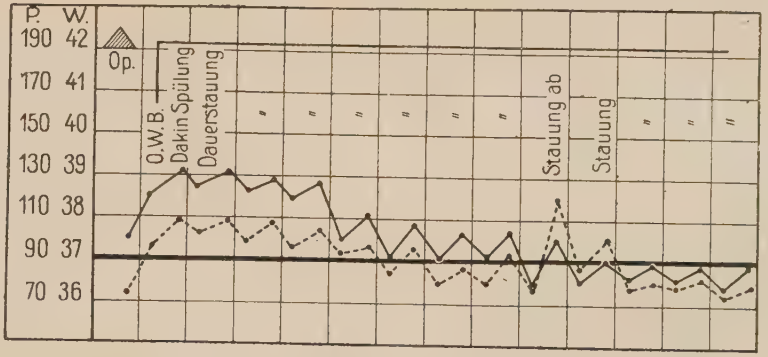

Fall 28.

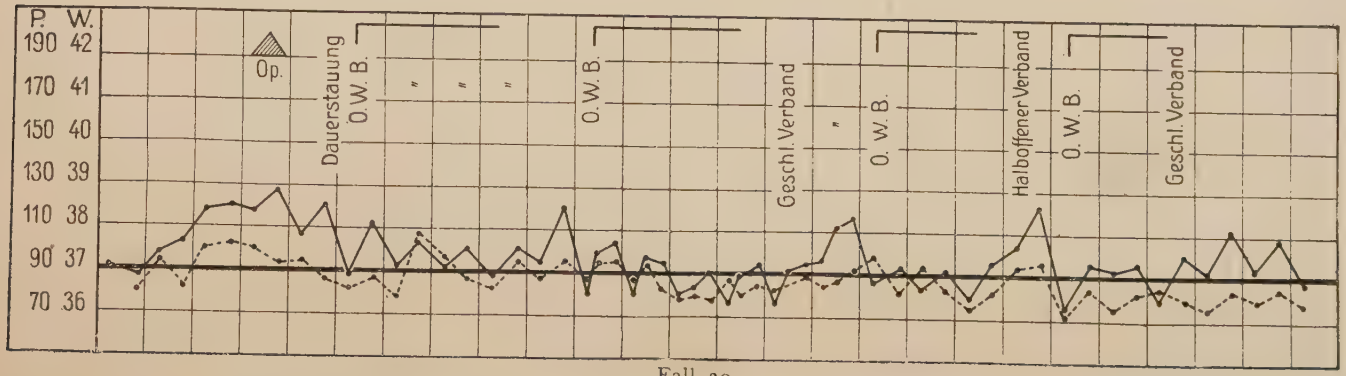

Fall 30.

Kurven zur offenen Wundbehandlung (s. S. 23) Fall 28, 30 und 31.

Fall 35. B. Unterschenkel, Fußgelenksvereiterung. Jauchende Amputationswunde. Erysipel. 9 Tage. Reizung geht vollständig zurück. Erysipel heilt. Ichthyolsalbe.

c) Verbrennung.

Fall 36. M. 1.—3. Grad. Beide Hände, Gesicht. Primäre Anwendung. 16 Tage. Schnelle Abheilung, ohne Narbenstörungen. Alum.-Schienenkorb. Dermatolpuder.

d) Gelenke.

Fall 37. St. Fußgelenksresektion. Starke Sekretion. 5 Tage. Gute Reinigung der Wunde. Gutartiger Abszeß um Sequester.

e) Weichteilwunde.

Fall 38. M. Weichteilwunde der Wade. Jauchung, Gasbildung, Gasphlegmone 13 Tage. Rückgang der Phlegmone, Granulationsbildung. Gutartiger Abszeß unter nekrotischer Haut. Brücken-Cramerschiene, Spaltung.

Die aufgeführten Fälle zeigen durchweg erfreuliche Erscheinungen. Die Reinigung der Wunden tritt in wenigen Tagen ein. Wo beginnende Entzündungen vorhanden sind, gehen sie zurück; mit Nachlassen der in einigen Fällen profusen Eitersekretion verschwindet der üble Geruch, der ja bei derartigen Verletzungen nie fehlt. Im Anschluß daran wird eine Beförderung der Demarkation bei der Abstoßung von Nekrosen beobachtet.

Die Einwirkung der O. W. B. auf ausgebreitete, zum Fortschreiten neigende Entzündungen (auch auf Erysipele) ist augenscheinlich, sie werden in ihrer Ausbreitung beschränkt, und verwandeln sich in gutartige, eng begrenzte Eiterungen.

Diese Erscheinungen pflegen von einem entsprechenden Temperaturabfall begleitet zu sein, so daß sich das Allgemeinbefinden der Verletzten vom Einsetzen der O. W. B. an hebt, ein Zustand, der wiederum den lokalen Prozeß nur günstig beeinflußt.

Gasbildung ging unter Reinigung der Wunde zurück, in einem Falle wurden ausgiebige Spaltungen notwendig, in zwei anderen Fällen genügte die hinzugefügte Stauung zum Erfolge.

Von drei erwähnten Fällen (28, 30 und 31) füge ich die Kurven bei, aus denen die eklatante Wirkung der O. W. B. auf die Temperatur ersichtlich ist. Bei Fall 30 wurde mehrfach aus anderen Gründen mit der O. W. B. ausgesetzt, eine Maßregel, die

von jedesmaligem Ansteigen der Temperatur begleitet war, die erst bei neuerlicher Einführung der O. W. B. abfiel.

Grenzen der Anwendung und Indikationsstellung.

Die Anwendung der O. W. B. verlangt nach unseren Erfahrungen eine oberflächlich liegende Verletzung, mindestens aber muß sie der Einwirkung der Luft zugänglich sein. Durchschüsse, die einer O. W. B. unterzogen werden sollen, werden deshalb durch Drainage für sie geeignet gemacht.

Ungünstiger für die O. W. B. liegen tiefe Eiterungen. Es kommt allerdings auch hier oft zu einem Temperaturabfall, der aber das Krankheitsbild nur verschleiert. Der später erforderliche operative Eingriff klärt über den verhängnisvollen Irrtum auf (siehe unten Fall 39). In der Behandlung der Gelenke entsprach die O. W. B. nicht den erwarteten Erfolgen; schwere Vereiterungen gehören nicht zu den Seltenheiten. Beispiele:

Fall 39. St. Es handelt sich um einen Steckschuß im rechten Fuß mit Eröffnung des Fußgelenks. Eingeliefert am Tage der Verletzung. Nach primärer Revision (Röntgenapparat war nicht vorhanden) kommt es, trotz O. W. B. am 12. Tage nach afebrilem, zum Teil subfebrilem Verlauf, zu einem plötzlichen Anstieg der Temperatur auf 40,5. Schwere Vereiterung durch einen in dem Knochen sitzenden Granatsplitter, daher Resektion des Fußgelenks. In der Nachbehandlung erwies sich die O. W. B. zur Abstoßung und gutartiger Abszedierung der Sequester als gut und brauchbar (siehe Fall 37).

In Fall 40 handelt es sich um eine suprakondyläre, ins Gelenk reichende Fraktur des Knies. Breite Eröffnung des Kniegelenks mit zertrümmertem Condylus internus femoris. Hier hat nach Wundrevision und Ausräumung der Knochensplitter die O. W. B. keinen hindernden Einfluß auf die Entwicklung einer schweren Kniegelenksvereiterung mit paraartikulärem Abszeß, wodurch Amputation notwendig wird.

Fall 41. Suprakondyläre Fraktur des Knies, ins Gelenk reichend. Ein Versuch mit O. W. B. unter gleichzeitiger Anwendung von Dakin-Lösung bleibt ohne Einfluß auf eine am 22. Tage nach anfänglichem Temperaturabfall auftretende Nachblutung, die sich wiederholt und trotz operativer Maßnahmen zum Exitus führt.

Eine Beschränkung der Neigung zu Nachblutungen ist nicht beobachtet worden. Die unter O. W. B. entstandenen Granulationen sind sehr empfindlich und neigen infolgedessen zu Blutaustritten.

Daß die Granulationsbildung unter Überhäutung unter Umständen eher verzögert als befördert wird, ist schon an anderer Stelle erwähnt worden. Die von Braun und Klapp gemachten Erfahrungen können wir bestätigen. Gründe der Regeneration und Heilung können dazu zwingen, das Verfahren der O. W. B. aufzugeben und durch ein anderes zu ersetzen. Der Zeitpunkt des Absetzens wird dadurch bestimmt, daß unter O. W. B. keine weiteren Fortschritte mehr zu erkennen sind.

Hauptanwendungsgebiet der O. W. B. sind demnach Weichteilwunden und komplizierte Frakturen. Bei Gelenken kommt ein direkter Einfluß auf das beschädigte Organ nicht zustande. Unter Umständen wird hier die O. W. B. unterstützend wirken, indem sie über offenen Gelenken eine Sekretstauung vermeidet.

Bei Verbrennungen zeigt sich günstigste Wirkung mit deutlicher Beschleunigung der Heilung. Gute Wirkung prägt sich auch bei der Anwendung auf primär genähte Wunden aus. Handelt es sich um genähte Gesichtswunden, so wird ihre Anwendung zum Prinzip, da jeder geschlossene Verband an dieser Stelle nur störend wirkt. In Feldlazaretten hat man häufig Gelegenheit bei Abnahme von großen Gesichtsverbänden zu beobachten, daß die Größe der Verbände den Verletzungen nicht entspricht. Eine Verunreinigung der Wunden mit Sekreten ist die Regel. Es kann nicht ausdrücklich genug darauf hingewiesen werden, daß gerade in diesen Fällen den Verwundeten viel mehr damit gedient ist, wenn die Wunden von vornherein offengelassen werden. Der große Verband macht sie nur hilflos und stört die Wundheilung.

Über den Zeitpunkt der Einleitung der O. W. B. ist folgendes zu sagen: Primär revidierte Wunden erhalten zunächst einen geschlossenen aseptischen Verband. Derselbe soll bei guter Fixation möglichst lange liegen bleiben. Vor allem dürfen etwaige Tampons nicht zu früh entfernt werden. Auch Fieber in den ersten Tagen veranlaßt uns nicht, hiervon abzugehen, vorausgesetzt, daß der Puls niedrig bleibt. Unter Ruhe geht die Temperatur herab, während sie durch polypragmatische Verbandtätigkeit immer wieder in die Höhe getrieben wird. Setzt nach dem ersten ausgiebigen Verbandwechsel und Tamponentfernung (etwa nach 10 Tagen)

stärkere übelriechende Sekretion ein, so ist O. W. B. einzuleiten. Der Zeitpunkt des Absetzens der O. W. B. wird durch den Rückgang aller Entzündungserscheinungen und den Beginn der Granulationsbildung bestimmt.

III. Förderung der Regeneration.

Es war mir bei einer Genesungskompagnie im Westen häufig Gelegenheit gegeben, unerwünschte Heilungsergebnisse von Kriegsverletzungen vor mir zu sehen. Es handelte sich bei solchen Fällen um tief eingezogene, mit dem Knochen verwachsene Narben, die auch unter Beteiligung von Gelenken an der Narbenbildung der militärischen Verwendung des betreffenden Mannes ein Ziel setzten.

Es ist gewiß schwer, sich von dem Wundverlauf dieser Fälle ein richtiges Bild zu machen, um so mehr, als hier Krankengeschichten darüber nicht zur Verfügung standen. Für den, der diese so ausgeheilte Verletzung an später Stelle sieht, macht sie den Eindruck einer mangelhaften, zum Teil sogar ungenügenden Regeneration. Als letzter ärztlicher Dienst kommt eine Verteilung dieser Mannschaften auf Formationen in Frage, die nicht unter der Einwirkung des militärischen Dienstes stehen, oder aber in jedem Augenblick auf die beschränkte körperliche Leistungsfähigkeit der Betreffenden Rücksicht nehmen können.

Die Unfallgesetzgebung hat schon in Friedenszeiten Anlaß gegeben, die gesetzte Verletzung von vornherein mehr als früher unter dem Gesichtspunkt der Wiederherstellung der Arbeitsfähigkeit zu betrachten. Um so mehr wird das bei Kriegsverletzten der Fall sein müssen, von deren schneller oder langsamer Wiedereinstellung in den Dienst so viel abhängt. Wir müssen darauf bedacht sein, nicht nur Überhäutung und Vernarbung als Heilmittel überhaupt anzustreben, sondern dafür zu sorgen, daß die Narben den Träger so wenig als möglich behindern.

Diese Forderung hat am klarsten Bier erkannt, wenn er davon spricht, daß die Natur in der Stelle der Verletzung häufig nur einen ungenügenden Flicken liefere. Man müsse sie zwingen können, wenigstens einen guten und brauchbaren Flicken zu geben. Er hat darauf eingehend die Frage der Regeneration von Gewebslücken studiert.

Als die Hauptfeinde einer geordneten und zweckmäßigen

Regeneration nennt Bier Fremdkörper und die Infektion, die zwar einerseits eine aufbauende Entzündung schafft, andererseits durch Nekrosen eine Mißbildung des neugebildeten Gewebes veranlaßt.

Für uns ergibt sich die Frage: Wie stehen die bisher üblichen Behandlungsmethoden im Einklang mit der Förderung der Regeneration?

Unbedingt schädlich sind Tamponade und Drainage. Durch Einlegen eines Tampons wird nicht nur dem sich neu bildenden Gewebe die Ausfüllung der Lücke unmöglich gemacht, es muß sich sogar in Versuchen erschöpfen, den eingelegten Verbandstoff zu entfernen. Nach Bier ist diese „Lückensperrung" der Regeneration am schädlichsten.

Der Tampon gilt nur als ableitende Methode bei der Infektionsbekämpfung, da er sonst durch Sekretverhaltung und Austrocknung von funktionell wichtigen Gebilden schädlich wirkt. Bindesubstanzen, die gegen die Austrocknung am empfindlichsten sind, werden nekrotisch, wozu sie schon unter dem Einfluß der Infektion stark neigen.

In ähnlicher Weise wirkt ein zu lange liegendes Drain auf seine Umgebung ein: Drucknekrosen von Bindesubstanzen, Bildung schlechter Granulationen (Fremdkörpergranulationen), die zu tief eingezogenen harten Narben Anlaß geben, werden als unmittelbare Folgen beobachtet.

Schädlich auf die Regeneration einwirken kann unter Umständen auch die O. W. B. Klapp gewinnt nach seinen Beobachtungen den Eindruck, daß nach Abklingen der infektiösen Erscheinungen eine Abkürzung des Wundverlaufes unter offener Behandlung nicht eintritt. Es fehlt auch nach anderen Beobachtungen an energischer und guter Granulationsbildung, die weiteres Gewebswachstum und einen Ersatz bestimmt.

Klapp schlägt, um die Art der Behandlung weiterhin physiologisch zu gestalten, eine Anwendung der Wärme vor, und zwar einer feuchten Wärme ohne Verband, die er den Bedingungen des Treibhauses angepaßt haben will, und die den Lebensäußerungen der Zellen, die sich in einem flüssigen Medium mit den verschiedensten Eigenschaften abspielen, am besten nahekommen.

Dieser Anregung folgt Werner in der Angabe einer feuch-

ten Kammer zur O. W. B. Werner kombiniert seine Kammer mit Schienung und bildet durch entsprechend gebogene Kramerschienen ein Gerüst, das mit Billroth-Battist überspannt wird. Innen befindet sich ein Stück feuchten Zellstoffes, welcher die genügende Feuchtigkeit der die Wunde umgebenden Luft gewährleistet. Eine Treibhaustemperatur kann in einfachster Weise durch Umlegen von Decken, die eine Temperatur von 30—34 Grad bedingen, erzielt werden.

Ein weiterer Nachteil bei der O. W. B., in bezug auf regeneratorische Vorgänge, liegt in der Wirkung des Schorfes, und der damit in Verbindung stehenden Neigung der Wunde zu beschleunigter Epithelisierung. Auch die Beobachtung von Bier über die Wirkung des Brandschorfs bei der nach Brennung des Gesichtslupus durchgeführten Lufttrockenbehandlung, spricht für die der Regeneration schädliche Wirkung des Schorfes, unter dem das Epithel gut, häufig sogar überraschend wächst, aber andererseits zu tiefen und entstellenden Narben führt.

Unbedingt günstig ist für die Regeneration die Hyperämie in Form der Stauung und Heißluftbehandlung. Die Einflüsse der Hyperämie auf die Regeneration lassen sich dahin festlegen, daß, ausgehend von dem Begriff der traumatischen Entzündung, ein Zustand geschaffen wird, der mit der Regeneration im innigsten physiologischen Zusammenhange steht, also erstrebenswert und unbedingt nützlich ist. Nach Bier haben die Versuche über die regeneratorische Wirkung der Hyperämie Resultate ergeben, die einen deutlichen Einfluß auf die verschiedensten reparatorischen Vorgänge im Körper zeigen. „Während der Einfluß der Hyperämie auf physiologisches Wachstum der Organe und auf die Ernährung fertiger Gewebe nur für die Stützgewebe und die Deckepithelien und hier lange nicht für alle Fälle erwiesen, für andere Gewebe aber mindestens höchst unsicher ist, so läßt sich nicht bezweifeln, daß die Regeneration durch Hyperämie, und zwar durch aktive wie passive Hyperämie beträchtlich gefördert wird (Bier)."

Aus dem Vorstehenden ergibt sich, daß die Regeneration, d. h. die Bildung guter funktionstüchtiger Narben, durch die meisten unserer bisherigen Wundbehandlungsmethoden nur ungenügend gefördert, ja zum Teil verhindert wird.

Regeneration in offenen Wundhöhlen.

Demgegenüber betont nun Bier, daß den Geweben unter dem Schutz der bedeckenden Haut eine Regenerationsfähigkeit zukommt, die bisher nur ungenügend bekannt ist. Vor allem ist die Frage nach dem für jedes Gewebe günstigsten Nährboden noch vielfach ungelöst. Nur so viel wissen wir aus Erfahrung, daß Knochen und Bindesubstanzen im Blut eine gute Regeneration aufweisen. Der Schedesche aseptische Blutschorf, die Behandlung der Pseudarthrosen mit Bierschen Bluteinspritzungen bestätigen dies. Bier hat nun den Versuch gemacht, auch in offenen Wunden eine Regeneration anzustreben, es geschieht dies durch das Verfahren der Verklebung.

Ein wasserundurchlässiger Stoff wird mit Mastisol in der Umgebung der Wunde so angeklebt, daß er sie überdeckt, wobei darauf zu achten ist, daß die Überklebung bis gerade an die Wundränder heranreicht. Bier verwendet zu diesem Zweck Mosettich- oder Billroth-Battist, Protektivsilk und einen durchsichtigen Verbandstoff, das Gaudafil, unter dem sich teilweise die sich abspielenden Prozesse beobachten lassen. Bier hat das Verfahren der Überklebung sowohl bei frischen, wie auch bei granulierenden Wunden vorgenommen; in dem sich im ersteren Falle bildenden Wundsekret und in dem Eiter des zweiten, findet das Regenerat einen mehr oder weniger günstigen Nährboden.

Bier schildert den Verlauf der Überklebung einer granulierenden Wunde — dies Beispiel sei gewählt, da es den Verhältnissen der bei uns vorliegenden Kriegsverletzungen am nächsten kommt — etwa folgendermaßen: Es erfolgt eine Anfüllung der Wundhöhle mit Eiter, der am Rande, dort wo der Battist der Wunde anliegt, weiche Schorfe bildet, die sich leicht abheben lassen. Bei Abnahme des Verbandes, nach etwa 4 Wochen, und Abspülung des zähen schleimigen Eiters findet man die Höhle mit hochroten Granulationen ausgefüllt, die bis kaffeebohnengroß sind, aber unter dem Einfluß der Luft die Form gewöhnlicher guter Granulationen annehmen. Die Epithelisierung vom Rande her ist auffallend gering. Schnellere Epidermisierung tritt nur dann ein, wenn die Wunde bereits ziemlich angefüllt war und die Eitersekretion gering gewesen ist.

Nach Bier bietet der zurückgehaltene Eiter einen guten

Nährboden für Granulationen. Seine Zersetzung durch Bakterien bleibt auf ihr Wachstum ohne wesentlichen Einfluß. Gleichzeitig hat der Eiter die Eigenschaft, die Entwicklung des Epithels zurückzuhalten, wie er ja auch die Hautoberfläche maceriert. Um so schneller geht die Epithelisierung nach Ausfüllung der Höhle vor sich, um mit einer weichen Narbe den erwünschten Abschluß zu finden, einer Narbe, die in Höhe der Haut liegt. Bier hat ein Auftreten von Retentionserscheinungen in den von ihm beschriebenen 14 Fällen (Fieber, Lymphangiotiden u. a.) nicht beobachtet. Die Lymphangitis eines Falles erklärt er als zusammenhanglos mit der Wunde.

Wir haben 7 Fälle mit der Überklebung behandelt, die im ganzen einen äußerst günstigen Heilungsverlauf boten.

Die Anzeige zur Einleitung des Verfahrens geben vertiefte granulierende Wunden. Vorbedingung ist, daß keine Entzündungserscheinungen bestehen, daß Temperatur und Allgemeinbefinden des Patienten normal sind. Auch für dieses Verfahren ist unerläßliche Bedingung, daß die Behandlung während der Dauer der Anwendung in einer Hand bleibt, es ist also nur im ruhigen Stellungskampf, keineswegs bei größerem Zustrom im Feldlazarett durchführbar.

Die Resultate ergeben sich aus den mitgeteilten Krankengeschichten. Wir haben mit Bier die ganz überraschend günstige Förderung der Granulationsbildung konstatieren können. Die Verklebung wurde mit Billroth-Battist vorgenommen, die Wunden darüber verbunden (Fensterverband). Der Verbandwechsel wurde alle 5 Tage vorgenommen. Durch vorsichtiges Abspülen des Eiters überzeugten wir uns von dem erzielten Fortschritt und setzten die Verklebung so lange fort, bis die Wunde die Oberfläche erreicht hatte. Nachteile, die auf Sekretverhaltung zurückzuführen gewesen wären, wurden nicht beobachtet.

Fall 42. Leutn. d. R. Vl. wird am 5. V. 1917, 9 Stunden nach Verletzung durch Schrapnell, mit Zertrümmerung des linken äußeren Knöchels und Eröffnung des Fußgelenks eingeliefert. Operation: Lokalanästhesie. Excision der Wunden, Entfernung der Knochensplitter und verschmutzten Weichteile. Vernähung der eröffneten Sehnenscheide. Tampon, Gipsverband. 16. V. Entfernung des Tampons, Wunde im Stadium der Granulation, Salbenlappen ohne Tamponade. 18. V. Größe der Wunde: 4 cm breit, 5 cm lang, 3 cm

tief. Die Tiefe des Trichters ist mit einer sulzigen, geronnenen Schicht bedeckt, welche nicht entfernt wird. Überklebung nach Bier mit sterilem Billrothbattist und Mastisol, darüber Mull und Zellstoff. Schiene. 29. V. Nach 11 Tagen Wunde stark verkleinert und bis auf eine flache Vertiefung mit üppigen Granulationen ausgefüllt.

Fall 43. Verwahrlost eingelieferter Franzosenjunge mit akuter Osteomyelitis der rechten Tibia unter Beteiligung des Fußgelenks. Operation: Narkose. Eröffnung des Fußgelenks nach Kocher-Lauenstein. Freilegung der Tibia, die aufgemeißelt wird, Drain, Schiene. 9. IV. Wunden im Stadium der Granulation. Regenerationsverband nach Bier in Form eines straff über die Wunde gespannten Salbenlappens ohne Tamponade. 13. IV. In der Wunde Pyocyaneus, die tiefen Wunden mit Eiter ausgefüllt, die Höhle selbst ganz bedeutend verkleinert. Enorme Fortschritte der Überhäutung. In der Tiefe der Tibiawunde grobkörnige, frische Granulationen, die leicht bluten. Die Epidermis klettert stellenweise in die Tiefe. Verband nach Bier mit Billrothbattist und Mastisol. 11. V. Alle Wunden ausgefüllt und überhäutet bis auf zwei kleine Fisteln. Juni 1917. Röntgen ergibt zwei kleine Sequester in der Tiefe.

Fall 44. Vizefeldwebel P. Einlieferung 8 Stunden nach Verletzung durch Gewehrgranate. Komplizierter Schädelbruch mit Sinusblutung auf der Scheitelhöhe. Operation (Stieda): Hebung des dreimarkstückgroßen eingedrückten Knochens. Dabei Blutung aus Sinus longitudinalis, deren Stillung durch Tamponade gelingt. 13. VII. Entfernung aller Tampons. Es liegt eine walnußgroße Höhle vor, welche mit Dura ausgekleidet ist. Pulsation vorhanden. Regenerationsverband nach Bier mit sterilem Billrothbattist. 16. VII. Bei völlig reaktionslosem Verlauf hat sich die Wunde bedeutend verkleinert. Noch flache, dreimarkstückgroße Vertiefung. Regenerationsverband nach Bier. 20. VII. Die Wunde hat das Niveau der Haut erreicht und bildet eine viereckige, 1 cm breite, 2 cm lange Fläche. Kopfhaut über dem Knochenrand leicht eingestülpt. Speckiges Aussehen der Wundfläche. Trockener Verband. Abtransport.

Fall 45. Musk. E. kommt 7 Stunden nach Verwundung durch M.-G.-Geschoß mit Schädeltangentialschuß des rechten Stirnbeins und Gehirnverletzung. Im Röntgenbild starke Splitterung in der Tiefe. Operation: Umspritzung und Narkose. Dura in Dreimarkstückgröße zerrissen, Entfernung von tiefsitzenden Splittern, Drain, Tampon. Naht des größten Teiles der Wunde. 11. VII. Auf der linken Stirnseite eine zum größten Teil auseinandergewichene Operationswunde. Im Schädel besteht eine gut 2 cm große Öffnung, die bis in eine Tiefe von 7 cm führt. Höhle etwa 5 cm Durchmesser. Grund der Höhle weißlich belegt. Regenerationsverband nach Bier mit Billrothbattist. 16. VII. Höhle etwas verkleinert, zur Hälfte mit dickem Eiter ausgefüllt, der durch Neigen des Kopfes ausgegossen wird. Regenera-

tionsverband in Verbindung mit Kopfstauung. 23. VII. Die Höhle wiederum verkleinert, mit wenig Eiter angefüllt. Überklebung und Kopfstauung. 3. VIII. Wunde seit dem letzten Mal bedeutend verkleinert. Die Wunde hat noch Bohnengröße bei einer Tiefe von 2 cm. Frische Granulationen, Abtransport, Heilung.

Fall 46. Musk. Sch. kommt am 14. V. 1917 mit Verletzung der Rückenmuskulatur durch Granatsplitter. Operation: Lokalanästhesie. Revision und Umschneidung. Rippen und Pleura sind nicht verletzt. Drain, Naht. 21. V. Entfernung der Nähte. 23. V. Die granulierende Rückenwunde hat eine Länge von 3 cm, eine Breite von 2 cm und eine Tiefe von 1 cm. Überklebung nach Bier mit sterilem Billrothbattist. 30. V. Wunde gut verkleinert (Länge 2 cm, Breite 1 cm), Ausfüllung mit frischen Granulationen. 31. V. Wunde beginnt mit Verschorfung. Abtransport in Genesungsheim. Heilung.

Die beiden folgenden Fälle wurden im Revier beobachtet.

Fall 47. Dem Gefreiten F. wurde am 12. VII. 1917 unter Lokalanästhesie ein Fibrom der Rückenhaut entfernt. 17. VII. Nähte entfernt. 19. VII. Naht aufgeplatzt, so daß eine etwa dreimarkstückgroße, $1^1/_2$ cm tiefe Wunde entstanden ist. 21. VII. Überklebung nach Bier. 24. VII. Wundhöhle fast ausgefüllt mit großen hochroten Granulationen bei geringer Sekretion. Am Rande breiter kräftiger Epithelstreifen. Nach nochmaliger Überklebung am 26. VII. vollständige Ausfüllung der Wundhöhle, vom Rande her Epithelisierung. Verband mit Pellidosalbe. Heilung.

Fall 48 ist interessant, weniger durch die Art der Verletzung als vielmehr durch den guten Erfolg, den das Biersche Überklebungsverfahren auch bei Wunden gibt, die an sich schon im wesentlichen auf der Basis einer Ernährungsstörung entstanden sind. Diese Art von Wunden pflegt meist auch unter der bisher üblichen Behandlung zu heilen, immer aber eine starke Narbeneinziehung zu bieten und vor allem durch häufiges Rezidivieren lästig zu werden.

Fall 48. Dem Fahrer J. P. war vor etwa 3 Jahren der linke Fuß durch das Rad eines beladenen Wagens gequetscht worden. Über die Art der Knochenverletzung läßt sich Genaueres nicht aussagen. Das Fußgewölbe ist stark durchgedrückt, die mediale Seite ist fast ganz von einer strahligen, zum Teil harten und verwachsenen Narbe eingenommen, die stark weißliche Verfärbung zeigt. Die Mitte der Narbe wird von einer etwa pfennigstückgroßen, $^1/_2$ cm tiefen Wunde eingenommen, die schlechte Granulationen hat und wenig sezerniert, ein Befund, der sich nach Angabe des Mannes schon häufiger dargeboten hat. Es haben dauernd starke Beschwerden beim Gehen und in der Umgebung der Wunde bestanden. Vom 10. bis 18.

VII. 1917 Methoden der üblichen Behandlung erfolglos. 18. VII. Überklebung nach Bier mit sterilem Billrothbattist. 20. VII. In der Mitte der fast ausgefüllten Höhlung frische, nicht besonders große Granulationen. 22. VII. Wunde in Höhe der Umgebung völlig geschlossen, Schutzverband. Anmodellierung von Plattfußeinlagen. Heilung.

In allen Fällen führte die Biersche Überklebung schnell und sicher zum Ziel. Die Befunde an der Verletzung während der Behandlung decken sich mit dem, was auch Bier beobachtet hat. Wir kamen nie in die Lage, die Methode aus irgendwelchen Gründen absetzen zu müssen. Wie schon gesagt, prägten sich Einflüsse schädlicher Art auch in den Puls- und Temperaturkurven niemals aus. Je nach der Lage des Falles dauerte die Zeit der Behandlung 4—30 Tage. Besonders auffallend war die Wirkung im Fall 42, 43, 46, 47 und 48, während die Gehirnfälle nicht ganz so schnell reagierten. Bei einem beschleunigte Kopfstauung die Heilung.

In der physiologischen Wundbehandlung leisten die oben angegebenen Methoden hinsichtlich der Heilung, unter möglichster Erhaltung und Wiederherstellung der Funktion, sehr Gutes. Daß diese Art der Behandlung noch längst nicht zu einem Abschluß gebracht ist, vielmehr am Anfang ihrer Entwicklung steht, beweisen die Ausführungen von Bier, der gerade in der letzten Zeit Beobachtungen über regeneratorische Vorgänge beim Menschen angestellt hat. Daß Bier gerade jetzt Gelegenheit nimmt, auf die Theorie der Regeneration ausführlich einzugehen, beweist die hohe Wichtigkeit, die er diesen Gesichtspunkten beimißt. Er betont, daß für die praktische Chirurgie hier ein noch fast jungfräuliches Gebiet vorliegt, auf dem noch fast alles zu beobachten und zu erforschen sei. Ein Fortschritt liegt bereits vor, wenn zu jeder Zeit und unter jeder Behandlung die Verletzung von physiologischen Gesichtspunkten aus betrachtet wird.

Wenn es mir in meinen Ausführungen gelungen ist, das zu zeigen, so ist damit meine Aufgabe erledigt.

Auch an dieser Stelle sage ich Herrn Professor Dr. Fritz Härtel (Halle) für die Anregung zu dieser Arbeit und für seine auch unter schwierigen Verhältnissen gewährte Hilfe meinen herzlichsten Dank.

Abgeschlossen Ende Oktober 1917.

Literaturverzeichnis.

1. Aschoff. Pathologische Anatomie.
2. Bier, Hyperämie als Heilmittel.
3. —, Die Bedeutung des Blutergusses für die Heilung des Knochenbruches. Med. Klinik 1905, Nr. 1 u. 2.
4. —, Beobachtungen über Knochenregeneration. Arch. f. klin. Chir. 1912, Bd. 100, Heft 1.
5. —, Regeneration und Narbenbildung in offenen Wunden, die Gewebslücken aufweisen. Berlin. klin. Wochenschr. 1917, Nr. 9 u. 10.
6. Über die Behandlung von heißen Abzessen, infektionsverdächtigen und infizierten Wunden im allgemeinen und mit Morgenrothschen Chininderivaten im besonderen. Berlin. klin. Wochenschr. 1917, Nr. 30.
7. —, Beobachtungen über Regeneration beim Menschen. Deutsche med. Wochenschr. 1917, Nr. 23, S. 27—30.
8. Braun, Über offene Wundbehandlung und eine Behandlungsschiene für die untere Extremität. Münchn. med. Wochenschr. 1916, Nr. 38.
9. —, Die offene Wundbehandlung. Bruns' Beitr., Kriegs-Hefte 10, 1915.
10. —, Weiteres zur offenen Wundbehandlung. Ihre Geschichte und Indikation. Bruns' Beitr., Kriegs-Hefte 40, 1917.
11. Brunner, Handbuch der Wundbehandlung. Neue D. Chir. 1916, Bd. 20.
12. Bruns, v., Zur Wundbehandlung im Kriege. Bruns' Beitr., Kriegs-Hefte 1915, Nr. 10.
13. Dobbertin, Das Chloren schwerinfizierter Wunden mit Dakinlösung. Münchn. med. Wochenschr. 1916, Nr. 45.
14. Dreyer, Feuchte Wundbehandlung. Münchn. med. Wochenschr. 1916, Nr. 21, F.-B.
15. Goldammer, Die Kriegsverletzungen der Blutgefäße und ihre operative Behandlung. Bruns' Beitr. Bd. 106, Heft 5.
16. Härtel, Allgemeine chirurgische Technik des Krieges. Kriegschir. Borchard und Schmieden.
17. Hercher, Zuckerbehandlung eiternder und verunreinigter Wunden. Münchn. med. Wochenschr. 1916, Nr. 9.
18. Hufschmid u. Eckert, Primäre Wundexcision und primäre Naht. Bruns' Beitr., Kriegs-Hefte 1917, Heft 36.
19. Klapp, Physiologische Chirurgie. Münchn. med. Wochenschr. 1913, Nr. 15
20. —, Über physikalische Wundbehandlung. Münchn. med. Wochenschr. 1916, Nr. 12.
21. Koennecke, Erfahrungen über Gelenkschüsse. Bruns' Beitr., Bd. 106, Heft 5.
22. Krüger, Verhütung von Gelenkvereiterungen bei Kriegsverletzungen durch Frühoperation und Karbolsäurebehandlung. Münchn. med. Wochenschr. 1917, Nr. 34

23. Lörcher, Offene Wundbehandlung mit Zellstoffringen. Münchn. med. Wochenschr. 1914, Nr. 42, Feldbeilage.
24. Loos, Die Schußbrüche des Unterkiefers. Bruns' Beitr. Bd. 98, Heft 1.
25. Morgenroth u. Bieling, Über experimentelle Chemotherapie bei Gasbrandinfektion. Berlin. klin. Wochenschr. 1917, Nr. 30.
26. Moskowitz, Die Operation der Osteomyelitis, eine Periost- und Hautplastik. Bruns' Beitr. Bd. 107, Heft 1.
27. Payr, Gelenkverletzungen, Gelenkeiterungen und ihre Behandlung. Münchn. med. Wochenschr. 1915, Nr. 37.
28. Rehn, Über freie Gewebsverpflanzung im Felde. Bruns' Beitr. Bd. 106, Heft 3.
29. —, Gefäßchirurgie im Felde. Bruns' Beitr. Bd. 106, Heft 3.
30. Schede, Offene Behandlung eiternder Wunden. Münchn. med. Wochenschr. F.-B. 1914, Nr. 11.
31. Sehrt, Die konservative Behandlung schwerer Gelenkschußverletzungen mit Dauerstauung. Münchn. med. Wochenschr. 1916, Nr. 10.
32. Stieda, Beurteilung der Kriegswunden und ihre erste Behandlung. Kriegschir. Borchard u. Schmieden.
33. Wederhake, Die Anwendung von Bruchsäcken zur Transplantation. Münchn. med. Wochenschr. 1917, Nr. 24.
34. Werner, Wundbehandlung in feuchter Kammer. Münchn. med. Wochenschr. 1917, Nr. 34.
35. Wullstein u. Wilms, Lehrbuch der Chirurgie.

Lebenslauf.

Ich, Friedrich Ludwig Eduard Martens, wurde am 13. Dezember 1889 in Cassel als Sohn des im Mai 1917 verstorbenen Postdirektors Georg Martens geboren.

Zurzeit befinde ich mich als Oberarzt d. R. bei einer Fernsprechabteilung im Felde. Ich bin preußischer Staatsangehörigkeit.

Meine Vorbildung genoß ich auf den Realgymnasien zu Remscheid und Magdeburg, wo ich Ostern 1908 das Abiturienten-Examen bestand.

Das Studium des Medizin begann ich Ostern 1908 auf der Universität Freiburg i. B. und setzte es bis Ostern 1909 in Berlin fort. Drei Semester studierte ich dann in Marburg, wo ich Michaelis 1910 die ärztliche Vorprüfung bestand.

Die nächsten drei Semester bis Ostern 1912 studierte ich in Berlin, ein Semester bis Michaelis 1912 in Kiel und bestand nach drei weiteren Semestern medizinischen Studiums in Marburg im Winter 1913 das ärztliche Staatsexamen (15. Dezember 1913).

Meine Lehrer waren die Herren Professoren Weismann, Himstedt, Kiliani (Freiburg), Waldeyer, H. Virchow, Ohrt, Kraus, His, Bier, Franz, Flügge, Goldscheider (Berlin), Gasser, Schenck, Korschelt, A. Meyer, Matthes, König, Zangemeister, Jores, Müller, Tuzceck, Bielschowsky, v. Behring (Marburg), Lüthje, Stöckel, Friedrich und Heine (Kiel).

Nach Ableistung des größeren Teiles meines praktischen Jahres an der Krankenanstalt Sudenburg in Magdeburg wurde mir bei Ausbruch des Krieges Anfang August 1914 die Approbation als Arzt erteilt. Vom gleichen Zeitpunkte ab tat ich als Sanitätsoffizier ärztlichen Dienst im Felde bei verschiedenen Formationen.

Das Kolloquium bestand ich am 6. Dezember 1917 vor der medizinischen Fakultät in Halle (Saale).